

شخص زارعی بعد از يك دوره تب در قزوین مبتلا به پاراپلژی شل و حبس-البول میشود او را بمریضخانه پهلوی میآورند و بستری میکنند و در آنجا ناگهان بدرد پهلوی و عسرالنفس شدید دچار میگردد. و در علائم بالینی بغیر از علائم خیلی عادی يك پاراپلژی بعلت تورم نخاع (تشخیص بخش اعصاب) بیمار حائز علائم خیلی خیلی واضح ریزش جنبی که بزل آن سفید بوده میباشد در بخش پزشکی بیمارستان پهلوی دو سندرم را بعلت يك مرض عفونی میدانند و صحبتی هم از تظاهرات BK میکنند و برای تعیین علت دو سندرم قرار بر این استوار میگردد که در یکی از جلسات مجمع اطباء بیمارستان پهلوی که یکعده میهمان خارجی نیز حضور داشتند معرفی گردد و مورد بحث و مطالعه قرار گیرد و قبلاً نیز بوسائل پاراکلینیکی متعدد و لازم مراجعه میشود. منجمله رادیوگرافی از بیمار تهیه میگردد و بر حسب معمول بدون تشریح و توصیف عکسی را بدست ما می دهند و ما مجبور میشویم در بدر بدنبال يك نفر روح خیر بگردیم که گره از کار ما باز کند و این نقیصه را که باید حمل بنادانی ما در همه جا بخصوص در زمینه رادیو دیاگنوستیک (۱) کرد مرتفع نماید و از قضا رادیولوگ (۲) نیز عقیده ما را در تشخیص يك پاکی پلوریت (۳) تأیید مینماید. اما... اما در روز معرفی مریض اولین ایراد متوجه غلط بودن تشخیص بالینی و رادیولوژی آزار ریه میگردد و بعقیده دکتر ریگلر (۴) رادیولوگ میهمانهای خارجی که بتوسط کلیه اطباء دیگر تأیید میشود تصویر ریوی راست بعلت يك اتلکتازی میباشد و نه پاکی پلوریت و دومین ایراد در خصوص عفونی بودن پاراپلژی و آزار ریه عرض اندام میکند زیرا بعقیده همگان علت دو سندرم واضح تر از واضح میگردد و مثل خورشیدی در وسط آسمان میدرخشد باین معنی که اتلکتازی ریه بعلت معمولی خود یعنی فشار بر روی قصبات تشکیل شده است و همین علت نیز در نخاع فشاری تولید و پاراپلژی فلاسک را ایجاد کرده است لهذا کلیه حلقه های زنجیر بهم متصل می شوند و قضایا را که تا آنوقت مورد مباحثات عدیده قرار گرفته بود روشن میسازند. اما... اما صحبت از دوره تب قبل از فلج و انتقال ارتعاشات صوتی بدست میشود که بهیچ وجه با قضایای اتلکتازی و تومر وفق نمیدهد و باین دو مسئله

لاینجل جوابهائی که قانع کننده نیست داده میشود و قضیه بالینی در همین جا ختم میشود.

ما از فردای آنروز تصمیم می گیریم که فشارپشت قفسه سینه را معلوم کنیم و از بیمار برونکوسکوپی (۱) بعمل آوریم برای تعیین فشار باسباب پنوموتورا کس (۲) یعنی عمل ساده مراجعه کردیم و فشار داخل جنب منفی بود.

بنابراین با وجود مسئله عجیب انتقال ارتعاشات صوتی بدست، قضیه اتلکتازی را محقق دانستیم و در مسئله دوم بهمه جای طهران برای برونکوسکوپی مراجعه کردیم و دست رد بسینه ما زدند تا بالاخره پس از چند مرتبه رفت و آمد و بردن و برگرداندن بیمار بدحال خودمان از هفت خوان رستم گذشتیم و دوست عزیز ما آقای دکتر نائینی بیمار را امتحان کردند و نظریه خود را که بعد ملاحظه خواهید فرمود بما دادند. در همین حیص و بیص مشکل گشای حقیقی با مرگ بیمار سر رسید و آقای دکتر منصور بیگی از بیمار اتوپسی بعمل آوردند. ریه در حال اتلکتازی بود ولی علت اتلکتازی معلوم نشد و از لحاظ ما کروسکپی (۳) در جای دیگر نیز چیزی پیدا نکردند لهذا با ذکر شرح حال مختصر بیمار تکه های چندی از احشاء میت را بداننده فرستادیم و آقای دکتر آرمین جوابهائی به معماهای ما دادند ولی برای یکی از اشکالات ما نتوانستند جوابی پیدا کنند و بنابراین نه کلینیک نه پاراکلینیک و نه ابن علم حقیقی یعنی اناتومی پاتولوژی برای روشن کردن کلیه علائم بیمار کافی نبودند.

معمای اول: اتلکتازی کامل نیست و بعضی از قسمتهای ریه بهم فشرده نشده اند لهذا ارتعاشات صوتی باید بدست ما برسد پس مریض به پولی لو بیت منقبض (۴) مبتلا است و نه به اتلکتازی کامل زیرا در صورت اخیر استکه ریه غائب کییر و ارتعاشات صوتی غائب اکبر هستند.

معمای دوم: بیمار بعلائم واضح يك ميلو پليوميليت مبتلا میباشد که پاراپلژی شل و اختلالات انباری (۵) یعنی احتباس بولش را ثابت می نماید.

۱ — bronchoscopie ۲ — pneumothoraxe

۳ — macroscopie ۴ — lobite retractile

۵ — reservoir

اما معمای سوم که لاینحل مانده است علت اتلکتازی بیمار است که با وجود بخشهای عالمانه که گاهی نیر با تعصباتی توأم بوده است هنوز برای ما روشن نشده است و از شما چه پنهان ما از تکاپو نیفتاده‌ایم و تا روشن شدن این مسئله نخواهیم افتاد و بهمین دلیل هم شرح حال بیمار را از نظر صائب شما می‌گذرانیم و باخارج از ایران تماس میگیریم تا شاید از طرف شما این قضیه روشن شود، تا اقلای شریکی از هزاران مسئله لاینحلی را که بطور مستمر هرروز بآنها برمیخوریم و درسینه ما روز بروز متراکم میشود از سر خود دفع نمائیم.

در مهر ماه ۱۳۳۰ زارعی ۲۵ ساله را که دچار به پاراپلژی فلاسک و تب و عارضه ریوی بود از بخش اعصاب بیمارستان ببخش پزشکی برای درمان ضایعه ریوی انتقال دادند.

تابلوی بالینی کسالت فعلی در ۲۵ روز قبل در یکی از دهات اطراف قزوین با يك احتباس ادرار و پاراپلژی فلاسک آغاز میشود و درد شدید مثانه بعلت بند آمدن ادرار بیمار را برای درمان ابتدا بقزوین و سپس بطهران هدایت میکند. این بند آمدن ادرار ابتدائی بفاصله ۹ روز خود بخود باز میشود و تبی که در ابتدا در حدود ۳۹ نوسان میکرد بفاصله سه روز قطع میشود. بیمار ما بخاطر درمان پاراپلژی ببخش اعصاب بیمارستان رجوع میکند. مدت ۲۰ روز در سرویس اعصاب بستری و قادر بحرکت نبوده است. در این میان روزی در ضمن غذا خوردن بناگهان دچار پهلوی درد فوق العاده شدید و تنگی نفس و تب میگردد. این تابلوی ناگهانی بقدری وحشتناک بوده است که سبب جلب پزشکی نگهبان میگردد.

بفاصله ۸ روز چون معالجات ابتدائی مفید نیافتد بیمار را برای درمان عارضه ریوی ببخش پزشکی بیمارستان منتقل کردند.

در مناظره: بیماری است زمین گیر دچار به تنگی نفس شدید که از درد پهلوی راست شاکی است، تبش در حدود ۴۰ نوسان میکند.

دستگاه تنفس: علاوه بر تنگی نفس پهلوی درد و سرفه های مکرر خشک و دردناک بیمار را تهدید میکند.

امتحان دقیق ریتمین - در سرتاسر ریه راست علائم اپانشمان موجود است (ماتیته، سکوت صدای تنفسی، ارتعاشات صوتی کمی بدست میرسد)

نکته مهم آنکه : بزل کاوشی از جنب راست منفی است . ریه چپ سالم است .
 دستگاه گردش خون - قلب بسمت راست . بنحو شدیدی منحرف شده است
 نوک قلب در پنجمین فضای راست ضربان دارد نبض موافق با تب - فشار خون $\frac{Mx}{Mn} \frac{۱۴}{۷} r$
 صداها در چهار کانون قلب طبیعی است .

دستگاه عصبی : بیماری است دچار به بیحرکتی مطلق که از درد خفیف اندام تحتانی شاکی است .

اختلال رفلکس : رفلکس های وتیری و استخوانی وتیری در اندام تحتانی تماماً از بین رفته اند . علامت بابنسکی موجود نیست . رفلکس های گرماسترین و شکمی از بین رفته اند .

اختلال حس - اختلال حس سطحی و عمقی موجود نیست .

اختلال اسفنکترین - موجود نیست .

اختلال اعصاب مغزی - در کار نیست رفلکس های چشمی و ته چشم سالم است

اختلال ترفیک : اتروفی فوق العاده مختصر عضلانی در اندام تحتانی دیده میشود

دستگاه ادراری : سالم است . در توشه رکتال پروستات طبیعی است .

دستگاه گوارش : سالم است .

رادیولوژی - در رادیوسکوپی : يك سایه تیره یکنواخت در $\frac{۲}{۳}$ تحتانی ریه

راست دیده میشود که از پائین با سایه دیا فراگم و از داخل با سایه مدیاستن یکی

میشود . يك باند تیره طولی از قسمت فوقانی این کدورت شروع و تا استخوان ترقوه

ادامه دارد .

دیا فراگم بیحرکت است : قلب کاملاً بسمت راست منحرف شده .

رادیوگرافی - عین این تصویر را نشان میدهد . ش ۲۰۱

رادیوگرافی ستون فقرات سالم است .

فشار جنب منفی است ۱۲ -

برنکوسکوپی : از بالای برنش اصلی راست یعنی بلافاصله زیر کوردن (۱)

تراشه مقدار زیادی چرک غلیظ وجود داشت که تمامی مجرای ریوی را پر کرده بود .

پس از آسپیراسیون تا مقدار زیادی پائین رفتیم ولی هیچگونه آسیب مخصوصی دیده نشد (۳۰ ر ۲۵ ر ۳۰ د کتر نائینی) .

آزمایش خون : واسرمن منفی اوره ۲۴ سانتی گرم .

فرمول لوکوسیت - شمارش گلبولی : گویچه های سفید در حدود ۶۰۰/۱۰ با ۷۶ درصد سگمانته . گویچه قرمز ۳/۸۰۰/۰۰۰ سدی ماتتاسیون ساعت اول ۳۸ میلیمتر بعد از دو ساعت ۸۲ میلیمتر .

آزمایش مایع نخاع : قند ۵۸ سانتی گرم در لیتر - ۳ لنفوسیت در هر میلیمتر مکعب - آلبومین ۴۰ سانتی گرم در لیتر .

کلرور ۱۰ گرم در لیتر - واسرمن منفی است - ماستیک از لوله پنجم تا یازدهم رسوب داد (د کتر معتمد) .

آزمایش اخلاط : در آزمایش مستقیم و بعد از هموژنیزاسیون بدون BK است .

بیمار در تاریخ ۳۰ ر ۱۰ ر ۳۰ در آمفی تآتر مرکزی بیمارستان پهلوی در حضور پزشکان بیمارستان به پرفسورهای اعزامی از سازمان بهداشت جهانی معرفی شد و ضمن مباحثات گوناگون عقاید مختلفی اظهار گردید که اهم آنها عبارت بودند از :

آقای دکتر ریگلر تصویر رادیولوژی اتلکتازی ریه راست و علت اتلکتازی و پاراپلژی را فشار در نتیجه تومر میدانست و این فرض تقریباً مورد تأیید آقایان نمایندگان سازمان بهداشت جهانی قرار گرفت شروع بیماری با علائم عفونی و سرعت پیشرفت مرض را نیز آقایان مخالف فرضیه تومر میدانستند .

دکتر لوین فشار را بعلت تومری در ناحیه مدیاستن فرض میکردند و آقای دکتر چهرازی بدون بحث در باره علت اتلکتازی ویروسهای عصب دوست را در ایجاد سندرم عصبی بیمار دخیل میدانستند بالاخره یکی از ما BK را در ایجاد سندرم ریوی و نخاعی ذیمدخل فرض میکرد .

بیمار پس از ۴ ماه بستری بودن در بخش پزشکی بیمارستان پهلوی در يك تابوی نیمه اغماء و خفقان در گذشت .

در تمام این مدت بیماری دارای مراحل اشتداد توأم با افزایش تب و شدت عسر النفس و مراحل آرامش بدون تب و کاهش تنگی نفس بود و تا آخر مرحله زندگی این دوره

تسلسل موجود بود .

در اتوپسی که بتوسط آقای دکتر منصور بیگی انجام گرفت . بمحض ورود چاقو در قفسه صدري راست بعلت خلاء موجود در جنب مقداری هوا بداخل کشیده شد . اتلکتازی ریه راست مسلم گردید رنگ ریه سیاه بود و دانه‌های انترا کوز در آن دیده میشود . ریه چپ سالم بود . تمام برنش‌های ریه راست از محل انشعاب تا انتها مورد دقت قرار گرفت درهیچیک کوچکترین ضایعه که دال بر وجود تومور باشد موجود نبود . تنها مقداری ترشح در این برنش‌ها دیده میشود .

قلب بطرف راست منحرف و سالم بود .

دستگاه عصبی : تمام محور سربروسپینال (۱) از پائین بیلا مورد دقت قرار گرفت درهیچیک از قسمتها ضایعه نمایانی دیده نشد تنها نخاع شوکی قدری بالاتر از معمول در محاذات فقرات ظهري ختم شده بود . بولب سالم بود .

متن گزارش بافت‌شناسی که در روز ۳۰/۱۰/۷ در انجمن پزشکان بیمارستان پهلوی آقای دکتر آرمین ایراد کرده است در آزمایش بافت‌شناسی بافتهای فرستاده شده از ردگی‌های زیر جلب نظر میکند .

I - گانگلیون لنفاوی - مراکز زایای گانگلیون حجیم و پر سلول میباشند و سینوسهای آن قدری گشادتر از طبیعی و حاوی سلولهای رتیکولار آزاد هستند ذرات انترا کوزی در داخل بافت نمایان است (۲) .

II - ریه - در قسمت اعظم بافت ریه خانه‌های ششی خالی از هوا و جدارشان روی هم افتاده است و سلولهای پوششی آنها برجسته و مکعبی شکل میباشد (اتلکتازی) خارج مناطق نامبرده در برخی از خانه‌های ششی سلولهای پوششی از جای خود کنده شده و با سلولهای آماسی دیگر خانه‌ها را پر می نمایند . (۳) در داخل عده معدودی از خانه ششی علاوه بر سلولهای پوششی و سلولهای آماسی مقداری فیبرین جمع گشته است (۴) .

۱ - axe cerebro - spinal

۲ - ganglion irrite et anthracosique

۳ - alvéolite catarrhale

۴ - splenisation

III - نخاع شوکی - در نخاع شوکی شاخهای پسین جسم خاکستری و بخصوص ستونهای (کلارک) و دسته‌های (گول) و (بورداخ) و سایر قسمت‌های سفید دیگر سلامت و آزرده‌گی در آنها مشهود نیست ولی برعکس آزرده‌گی‌های شاخهای پیشین جسم خاکستری و قنات مرکزی (کانال اپاندیم) نخاع شوکی جلب نظر می‌کنند.

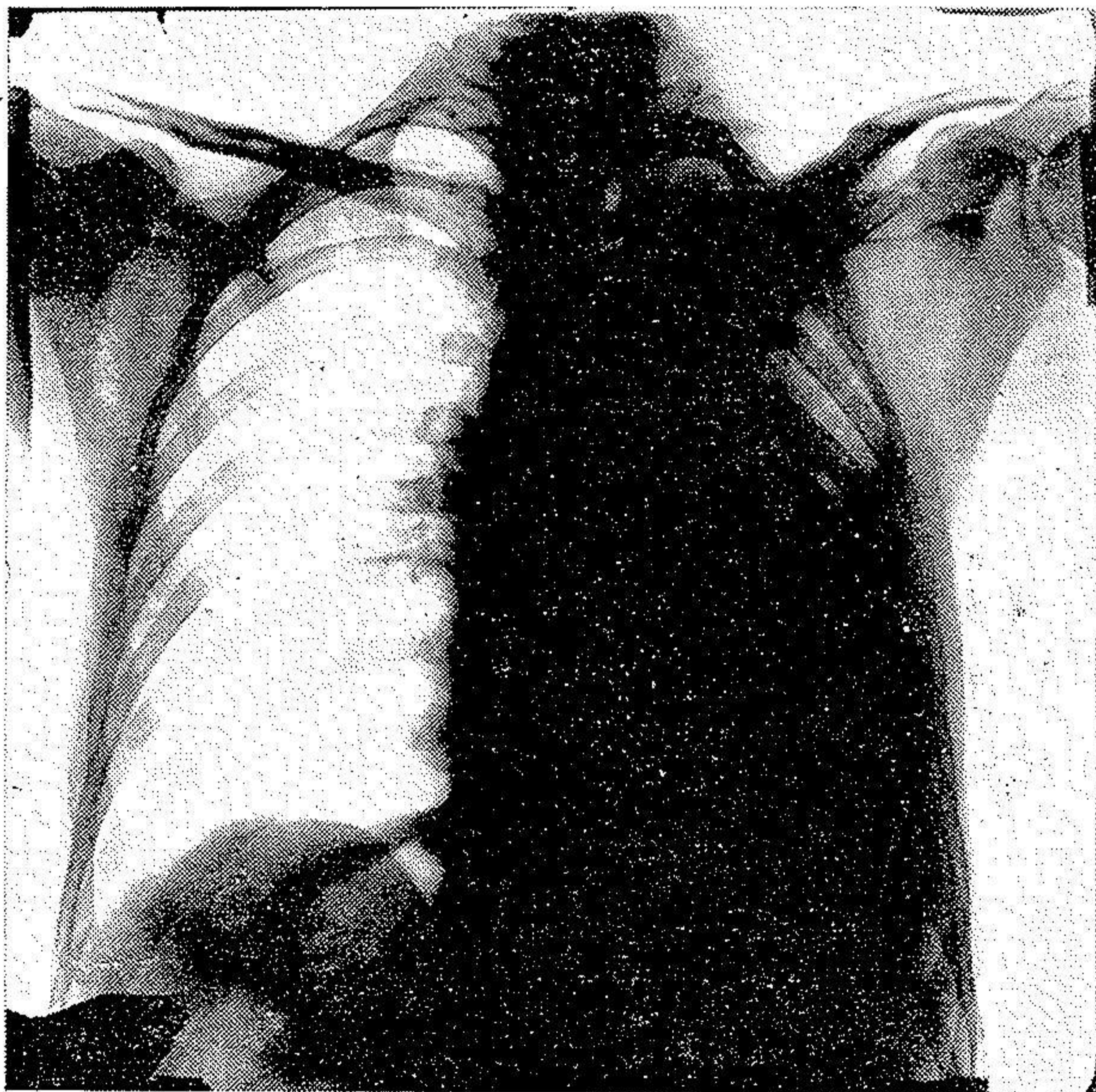
الف - شاخهای پیشین جسم خاکستری - شاخهای پیشین بکلی نامرئی و از بین رفته است و اثری از سلولهای بزرگ موتریس گروه پیشین و داخلی و پیشین و خارجی وجود ندارد و بجای شاخهای پیشین در هر دو طرف بافت گرانولاسیونی با مشخصات زیر آشکار می‌باشد. شکل ۳

رگهای زیاد و گشاد و مملو از خون و در بعضی از آنها نمای مرز نشینی گلبولهای سفید کاملاً مشهود است. جدار رگها نازک و در اطرافشان غلافی از سلولهای آماسی که بیشتر از نوع لنفوسیت و کمتر پلاسموسیت هستند دیده میشود و در خارج رگها توده‌های سلولهای آماسی و بخصوص سلولهای ما کروفاژی (شکل ۴ و ۵ و ۶) بطور وضوح آشکار است.

ب - کانال اپاندیم - سلولهای پوششی کانال اپاندیم که عادتاً سلولهای استوانه شکل و دارای مژگانهای زیاد هستند تغییر شکل داده مکعبی و یا بی شکل گردیده‌اند و اکثرشان از جای خود کنده شده و حفره کانال اپاندیم را پر می‌نمایند و بطور کلی مقطع کانال اپاندیم بصورت يك توده سلولی درآمده است.

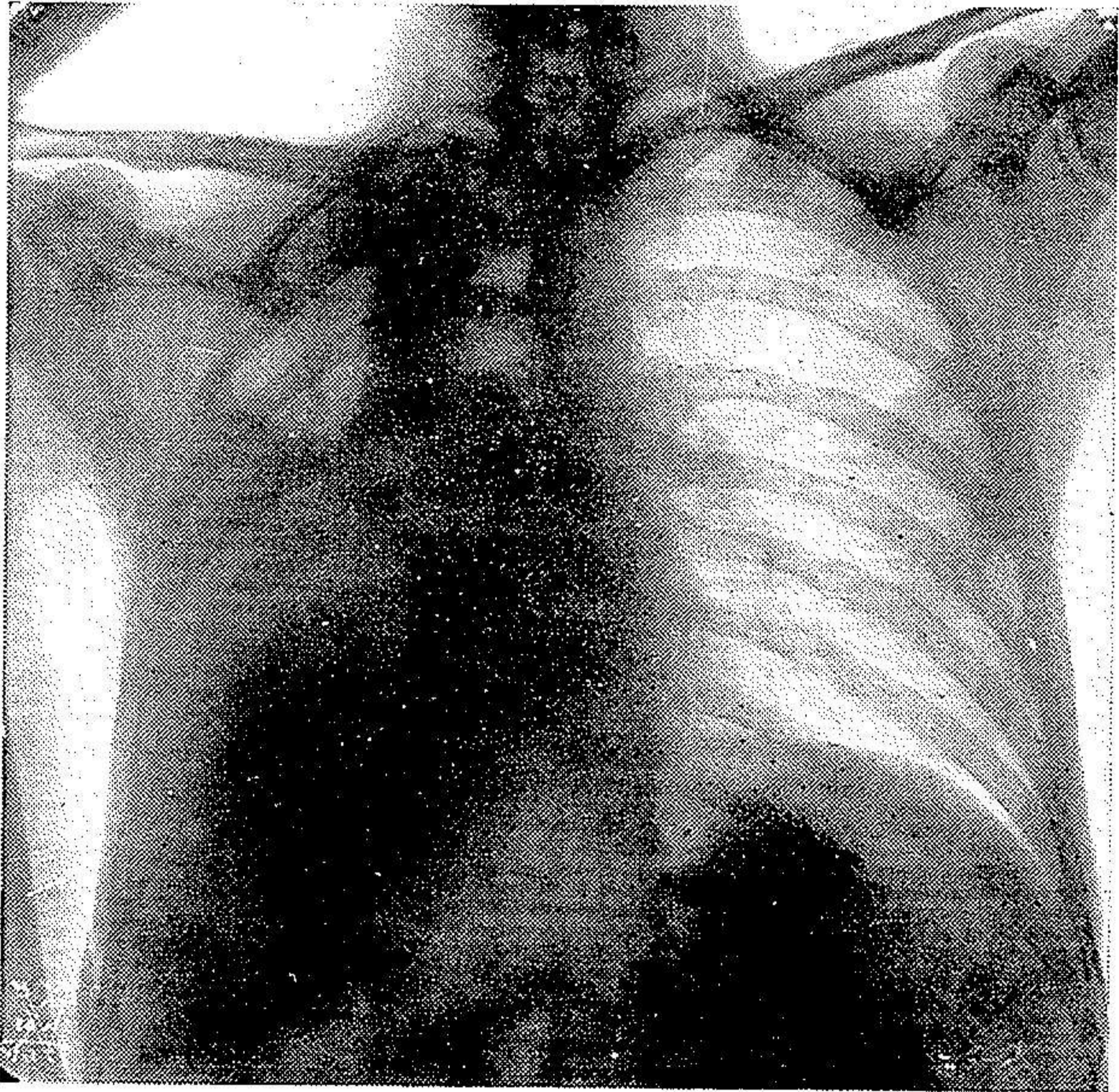
Inflamation dégénérative de la corne antérieur

IV - در مخچه و بواب آزرده‌گیهای مرضی جلب نظر نمیکنند.




(شکل ۱)

سایه تیره یکنواخت در $\frac{2}{3}$ تحتانی ریه راست دیده میشود که از پائین با سایه دیافراگم و از داخل با سایه مدیاستن یکی میشود



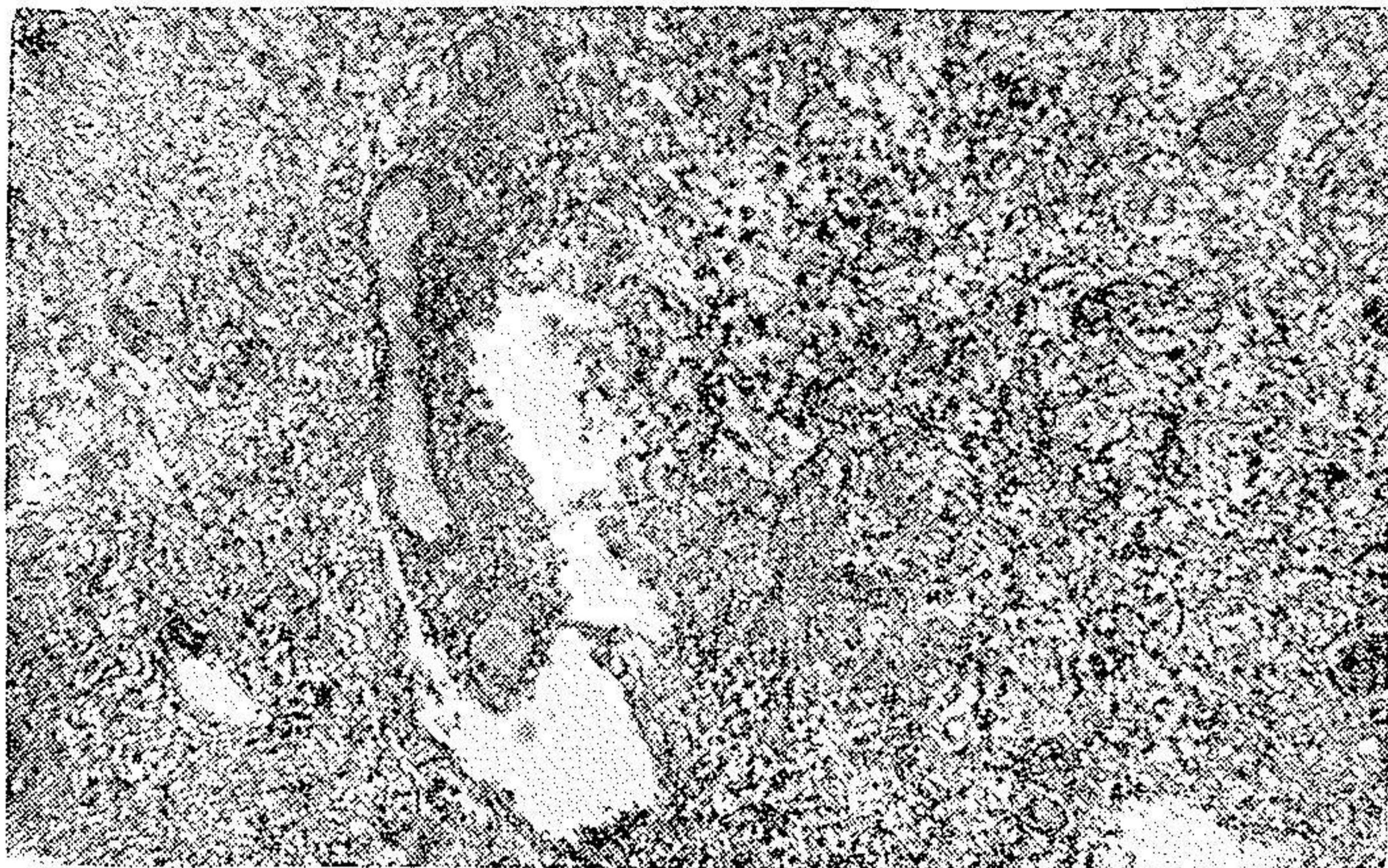
شکل (۲)

در این شکل قلب کاملاً بسمت راست منحرف شده و دیافراگم بپحرکت است



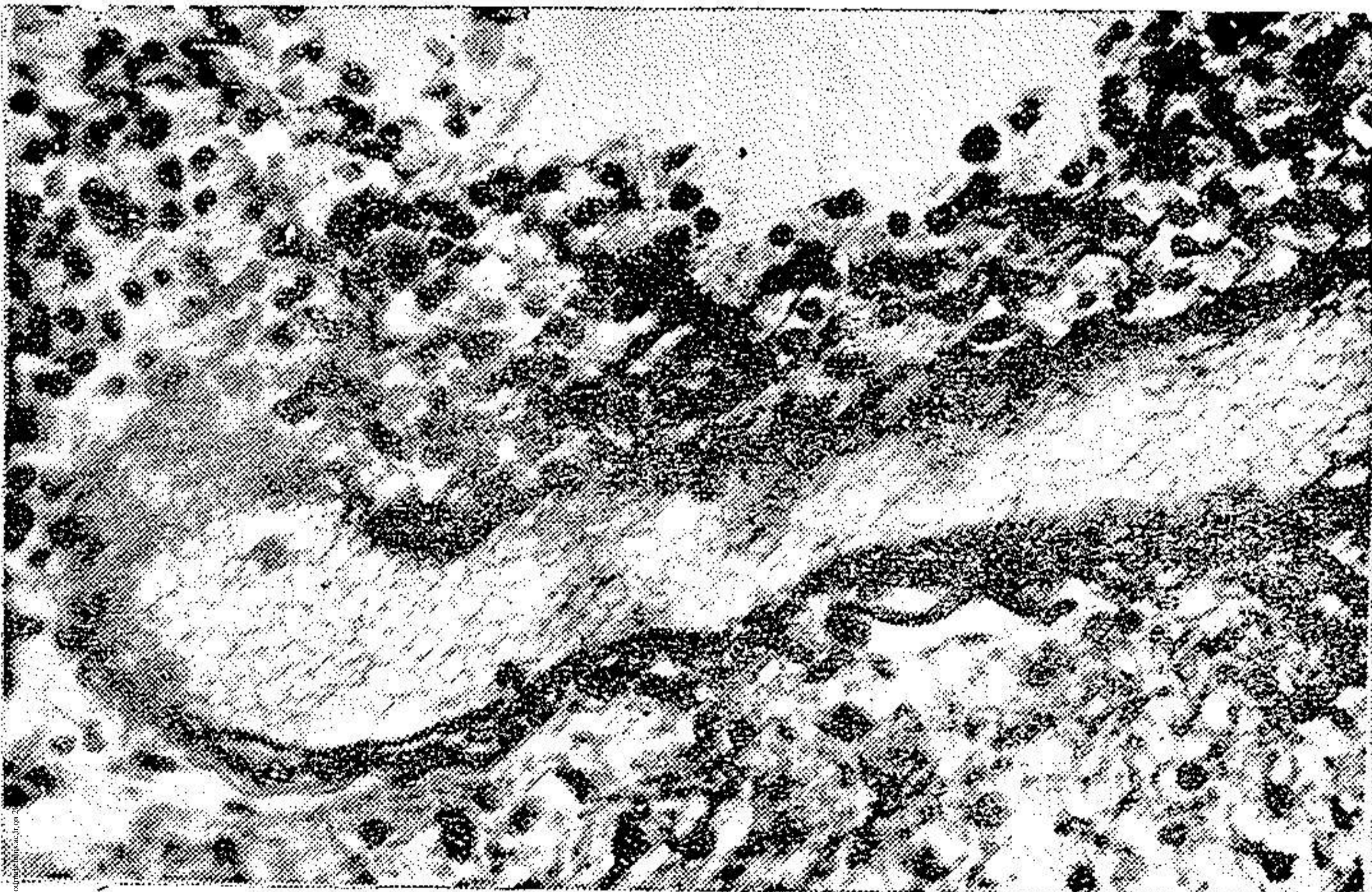
شکل ۳

۱- شاخ قدامی نخاع شوکی که بکلی نامرئی و از بین رفته و اثری از سلولهای بزرگ موتریس *Motorice* گروه پیشین داخلی و پیشین خارجی وجود ندارد .
 ۲- قاعده شاخ قدامی که پر از سلولهای آماسی است ۳ و ۵ - رشته های گل و
 بورداخ ۴ - مجرای اپاندیم سلولهای پوششی کانال اپاندیم مزگانهای خود را
 از دست داده و مکعبی شکل شده اند از جای خود کنده شده حفره کانال را
 پر نموده اند .



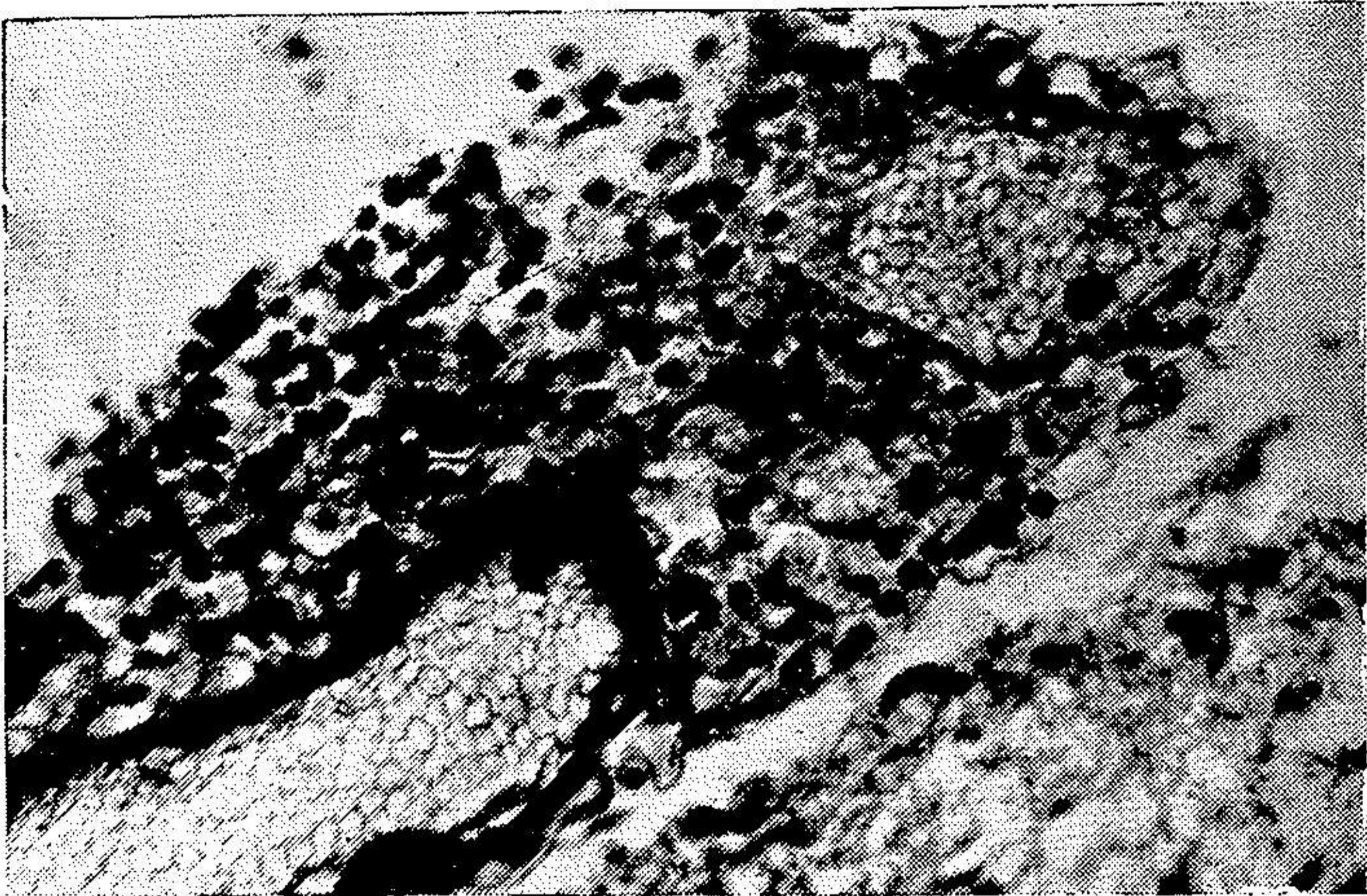
(شکل ۴)

تمام شاخه‌های قدامی که در آن یکرگ و سلولهای آماسی و بخصوص سلولهای ما کروفاژ مشاهده میشود.




(شکل ۵)

گوسسپول از شکلا ۴



(شکل ۶)
گروسیسمان شکل ۴



(شکل ۷)

